IL DANNO DA CICATRICI CUTANEE:

PATOGENESI E CLINICA

Dott. Giuseppe Alessandrini

Copertino (Le) - 07 giugno 2003

ASME GLS

Cicatrice: segno visibile sulla pelle che si crea in seguito alla rimarginazione di una ferita

Cicatrice (term. scient.): tessuto fibroso che sostituisce i tessuti normali lesi da traumi o da processi morbosi

Dizionario della Lingua Italiana – Paravia

Tullio De Mauro

Formazione della cicatrice

Dopo un insulto, la pelle ha una incredibile capacità di guarire.

Se l'insulto coinvolge la struttura cutanea intera con distruzione del derma, il processo di riparazione comporterà rimozione del tessuto danneggiato e produzione di nuova matrice extracellulare sulla quale si ristabilirà la continuità epidermica.

Formazione della cicatrice

Questo processo di riparazione e la riorganizzazione della matrice dermica (fino a sei mesi) è conosciuto come formazione di una cicatrice e maturazione della stessa.

Se il processo di riorganizzazione sarà efficiente, ci sarà una buona cicatrizzazione, come dimostrato nella riparazione delle ferite fetali (assenza di segno cicatriziale)

Formazione della cicatrice

Il processo di riparazione avviene in tre stadi.

Dopo una iniziale fase acuta che comporta formazione del coagulo e quindi invasione di cellule infiammatorie all'interno dell'area danneggiata, vi è una fase proliferativa durante la quale si forma matrice tissutale connettivale molto vascolarizzata (neo-angiogenesi).

Formazione della cicatrice

In questa fase si verifica sintesi di nuovi costituenti della matrice extracellulare, contrazione elastica dell'area della ferita e quindi riepitelizzazione che ristabilisce la copertura.

Formazione della cicatrice

Vi è infine una prolungata fase *remodeling* che coinvolge sia il riassorbimento che la sintesi dei componenti e quindi la riorganizzazione della matrice connettivale fino alla formazione di nuova pelle guarita

Formazione della cicatrice

I fibroblasti presenti nei tessuti neoformati sono responsabili della biosintesi dei componenti strutturali della matrice.

Sono appunto questi eventi in sequenza nella fase di *remodeling* che determinano l'esito finale (tipo di cicatrizzazione)

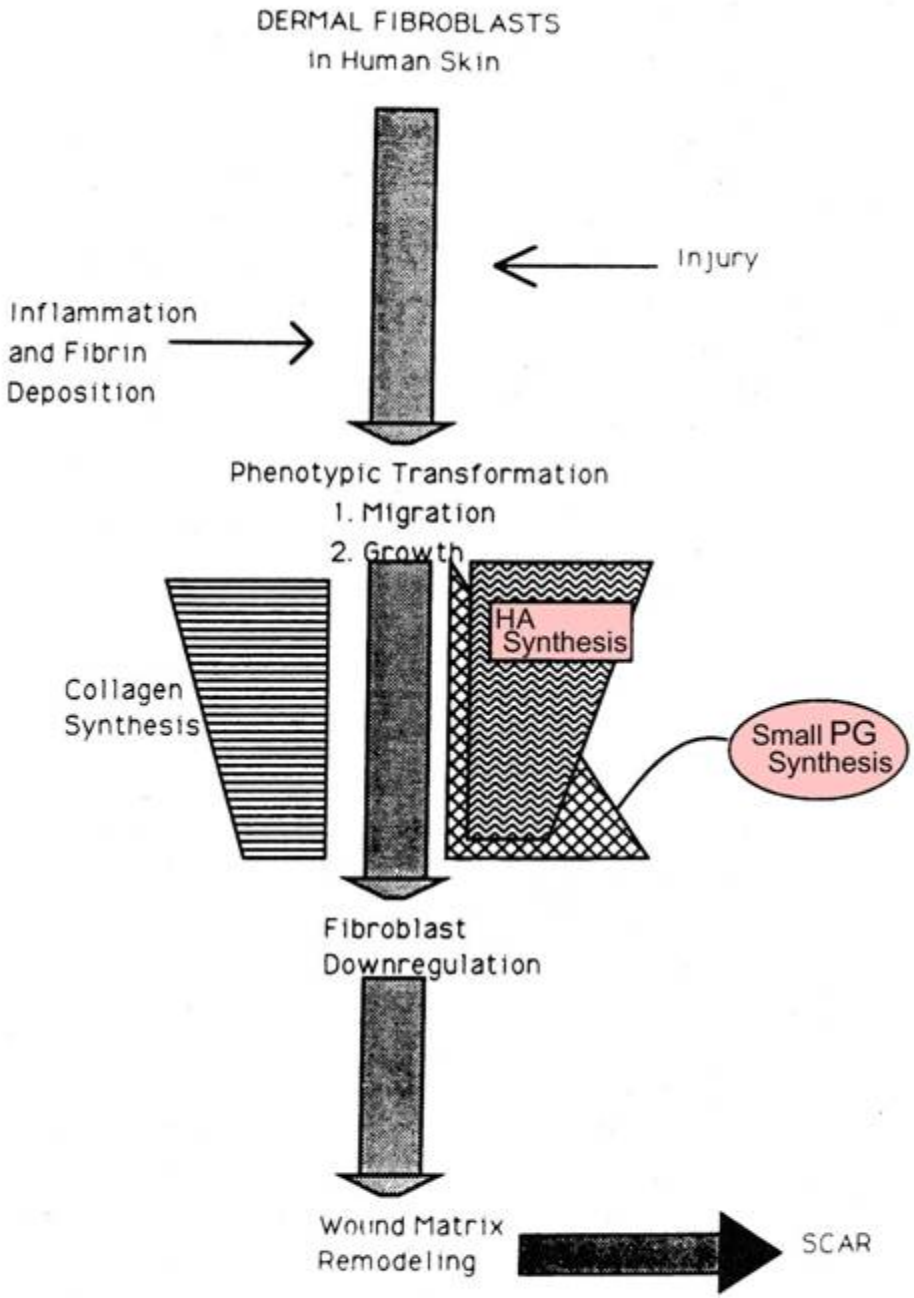

Schematic representation of adult wound healing process.

Alcune considerazioni...

Le cicatrici si differenziano istologicamente dalla pelle...

La cicatrice manca di annessi cutanei così come di desmosomi alla giunzione dermo-epidermica.

Il normale pattern a cestino intrecciato delle fibre collagene del derma perso è sostituito da fibre collagene sistemate in filiere parallele alla superficie cutanea.

Alcune considerazioni...

Ne consegue che:

- il tessuto cicatriziale è meno elastico
- l'aspetto finale del processo di riparazione porta a conseguenze cosmetico-estetiche
- la localizzazione può contribuire alla morbilità cosmetica e funzionale della ferita

Clinical Properties of Different Scar Tissues

Scar	Clinical properties
Normal	White or pink; indented below skin surface
Hypertrophic	White, pink or red; slightly raised, firm, and follow wound borders
Keloid	Deep red or purple; very raised, firm, and extended beyond wound borders

Classificazione delle cicatrici

Sono stati suggeriti molti *grading systems* per valutare e misurare in maniera obiettiva le cicatrici e essere di aiuto per la prognosi e la gestione delle stesse.

La più nota e usata dai chirurghi è la *Vancouver Scar Scale*.

Vancouver Scar Scale

Mature scar A light-colored, flat scar.

Immature scar - A red, sometimes itchy or painful, and slightly elevated scar in the process of remodeling. Many of these will mature normally over time and become flat, and assume a pigmentation that is similar to the surrounding skin, although they can be paler or slightly darker.

Linear hypertrophic (e.g., surgical/traumatic) **scar** - A red, raised, sometimes itchy scar confined to the border of the original surgical incision. This usually occurs within weeks after surgery. These scars may increase in size rapidly for 3—6 months and then, after a static phase, begin to regress. They generally mature to have an elevated, slightly rope-like appearance with increased width, which is variable. The full maturation process may take up to 2 years.

Widespread hypertrophic (e.g., burn) **scar -** A widespread red, raised, sometimes itchy scar that remains within the borders of the burn injury.

Minor keloid - A focally raised, itchy scar extending over normal tissue. This may develop up to 1 year after injury and does not regress on its own. Simple surgical excision is often followed by recurrence. There may be a genetic abnormality involved in keloid scarring. Typical sites include earlobes.

Major keloid - A large, raised (>0.5 cm) scar, possibly painful or pruritic and extending over normal tissue. This often results from minor trauma and can continue to spread over years.

Classificazione delle cicatrici

Una categorizzazione delle cicatrici basata primariamente sulle caratteristiche cliniche, poiché quelle istologiche sono difficili da quantificare e qualificare nella componente collageno, è quella usata da Tina Alster M.D.

	Caratteristiche cliniche	Caratteristiche istologiche
C. Eritematose	Colore: Rosa/Rosso Texture: Lucente, poca “cute” Morf.: piatta	Vasi sanguigni dilatati ed aumentati di numero; fibrosi variabile
C. Pigmentate	Colore: Bluastro/Marrone Texture: Lucente, poca “cute” Morf.: piatta	Melanina aumentata alla giunzione D/E; fibrosi variable
C. Ipertrofiche	Colore: Bianco/Rosa o Rosso Texture: Lucente, rara “cute” Morf.: rilevate, adese ai bordi della ferita	Fibre di collag. spesse; scarsa matrice mucoide
C. cheloidee	Colore: Rosso carico/Porpora Texture: Lucente, niente “cute” Morf.: rilevate, adese oltre bordi della ferita	Collag. spesso e ialinizzato; matrice mucoide aspetto nodulare; struttura disorganizzata
C. atrofiche	Colore: Bianco/Rosa Texture: Lucente, rugoso,scarsa cute. Morf.: infossate o depresse	Epidermide più sottile; fibrosi del derma variabile

Prevenzione e trattamento

Concettualmente e praticamente i regimi di trattamento e prevenzione possono essere considerati similari.

Prevenzione e trattamento

Exeresi chirurgica

combinata con intralesionali di steroidi e/o silicone topico in fogli

Iniezione intralesionale di corticosteroidi

Gel silicone in fogli

Pressoterapia

Radioterapia

Laserterapia (PDL e IPL)

Crioterapia

Terapie mediche topiche

Vit E, estratto di cipolla, allantoina, centella asiatica

Prevenzione e trattamento

Evidenze emergenti

Interferoni (alfa, beta, gamma)

5-fluorouracile intralesionale

Bleomicina intralesionale